

ILEUS TLUSTÉHO STŘEVA

M.Kostrejšová (1,2), M.Lukáš (2)

1.Interní oddělení Nemocnice Milosrdných sester sv. Karla Boromejského, Praha

2.Klinické a výzkumné centrum pro střevní záněty ISCARE I.V.F. a.s. a 1.LF UK, Praha



**NEMOCNICE MILOSRDNÝCH SESTER
SV. KARLA BOROMEJSKÉHO**

Žena nar.1974

- OA: BDO, od dětství asthma bronchiále a epilepsie jinak vážněji nestonala, operace neměla, úrazy: o
- Od 9.2 do 13.2 2018 hospitalizace ve FN - Motol pro rozsáhlou trombosu žil PDK, antikoagulační léčba Warfarinem až do 17.2.2020, kdy znovu přijata na JIP FN-Motol pro rozsáhlé podkožní hematomy stěny břišní, levého stehna a obou prsou s CRP 160 mg/L, s anemií Hb. 70 g/l, v.s.intolerance Warfarinu, propuštěna na NOAC (Eliquis 5 mg 1-0-1 tbl.)
- V prosinci 2019 na GE pracovišti v Praze vyšetřena pro průjmy a zjištěna levostranná ulcerózní kolitida se stenózou v oblasti rektosigmatu

Žena nar.1974

- NO: Dne 9.6.2020 první vyšetření v ISCARE pro zhoršení ulcerózní kolitidy - průjmy 10 - 12 stolic za 24 hodin s krví, bolest břicha, hubnutí. Obtíže trvají od konce roku 2019. Od února 2020 zhubla o 25 kg (původní váha 100 kg)
- FA: Valproat chrono 500mg 1-0-1, Keppra 1g 1-0-0, Eliquis 5mg 1-0-1 , Seretide d.p., Pentasa 2.0 g sachet

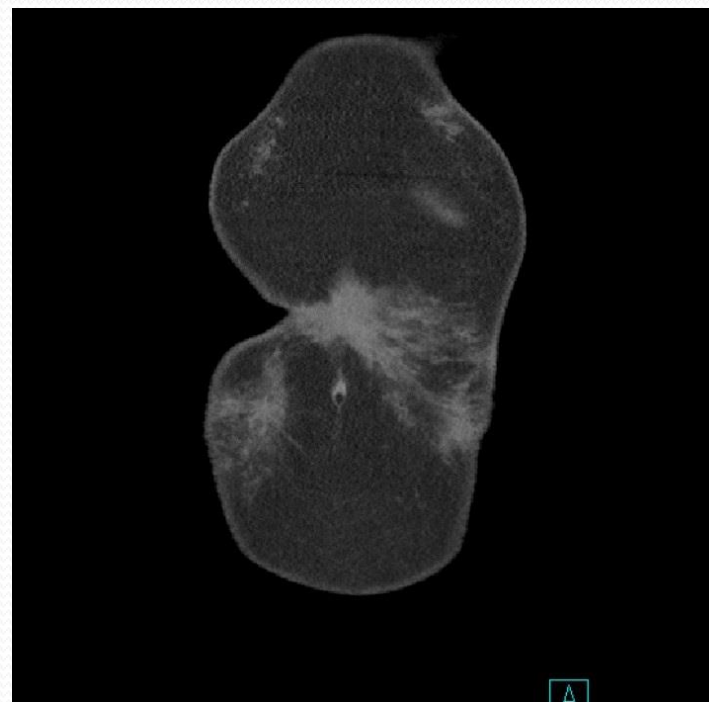
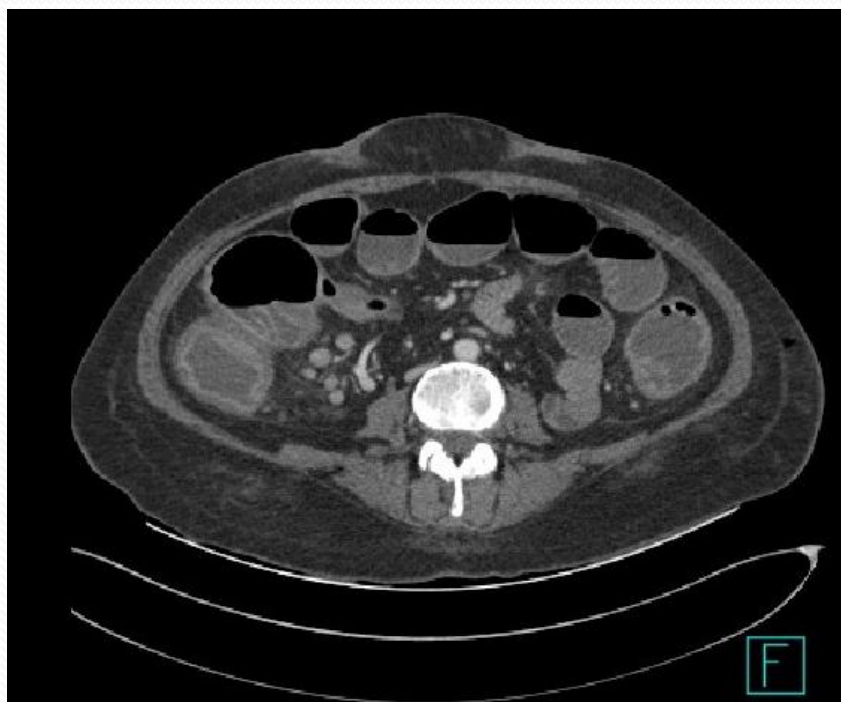
Žena nar.1974

- **Stav při přijetí:** výška 180 cm, hmotnost 82 kg, BMI 24,9 kg/m², TF: 112/min DF: 20/min, TK: 100/60 mmHg, Sat.O₂-100%
Pacientka celkově alterována, bledá, opocená , tachypnoická,
Břicho meteoristicky vzedmuté s obleněnou peristaltikou,
difúzně citlivé, špatně vyšetřitelné
Per rectum: Okolí anu klidné, na rukavici stopy tmavé krve,
bez hmatné rezistence

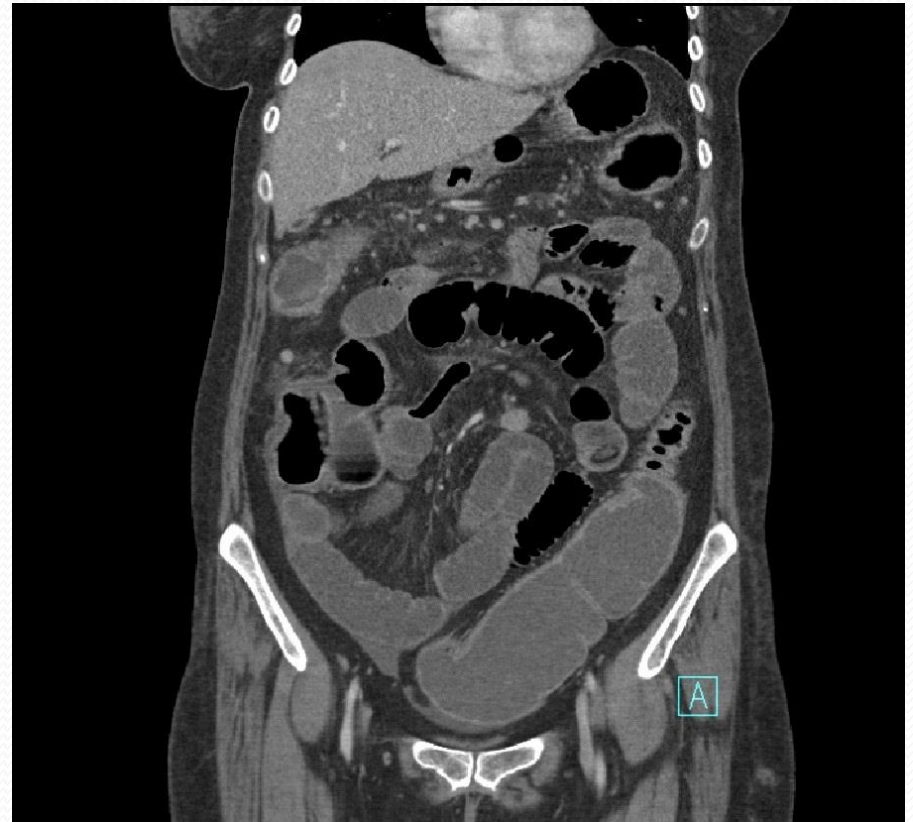
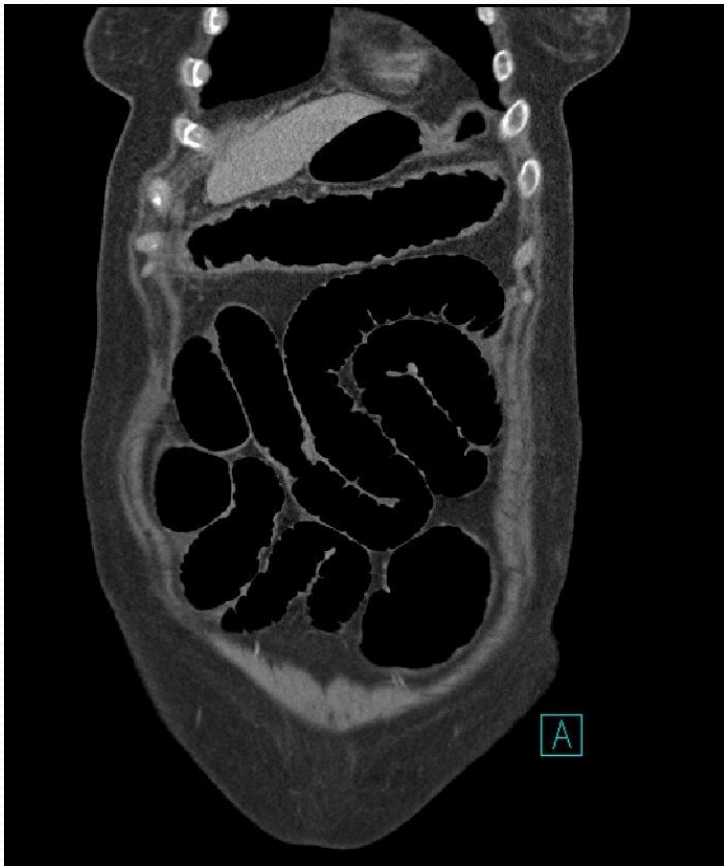Žena nar.1974

- **Laboratorní vyšetření :**
- **KO: Leuko: 6.5 , Erythrocyty : 5,5 , HTK: 0,506 , PLT: 514**
- **CRP 18,6 mg/L**
- **S-urea 10,3 mmol/l, S-kreatinin 128,3 umol/l**
- **S-bilirubin 9,9 ukat/l, S-ALT 0,59 ukat/l S-ALP 0,87 ukat/l ,S-GMT 1,23 ukat/l**
- **S-Na 136,0 mmol/l, S-Kalium 4,80 mmol/l S-Cl 96 mmol/l**
- **Celková bílkovina 95,6 g/l, Albumin 51,8 g/l**

Žena nar.1974 - CT Břicha 10.6.2020



Žena nar. 1974 CT břicha 10.6.20



Žena nar.1974- další průběh

- **11.6.2020** Vzhledem k průběhu a fyzikálnímu nálezu na břicho a výsledků zobrazovacích metod jedná se o těžkou kolitidu s extensivním postižením tlustého střeva a s rozvíjejícím se toxickým megakolon. V této situaci by pokračování komplexní konzervativní léčby bylo spojeno s vysokým rizikem perforace tlustého střeva a vznikem nekorigovatelné sepse. Jediným řešením je provedení urgentního chirurgického výkonu a to subtotální kolektomie, zaslepení rektosigmatu a vytvoření terminální ileostomie.

Žena nar.1974, další průběh

Dne 11.6.2020 urgentní operace –provedena STC a terminální ileostomie a drenáž dutiny břišní

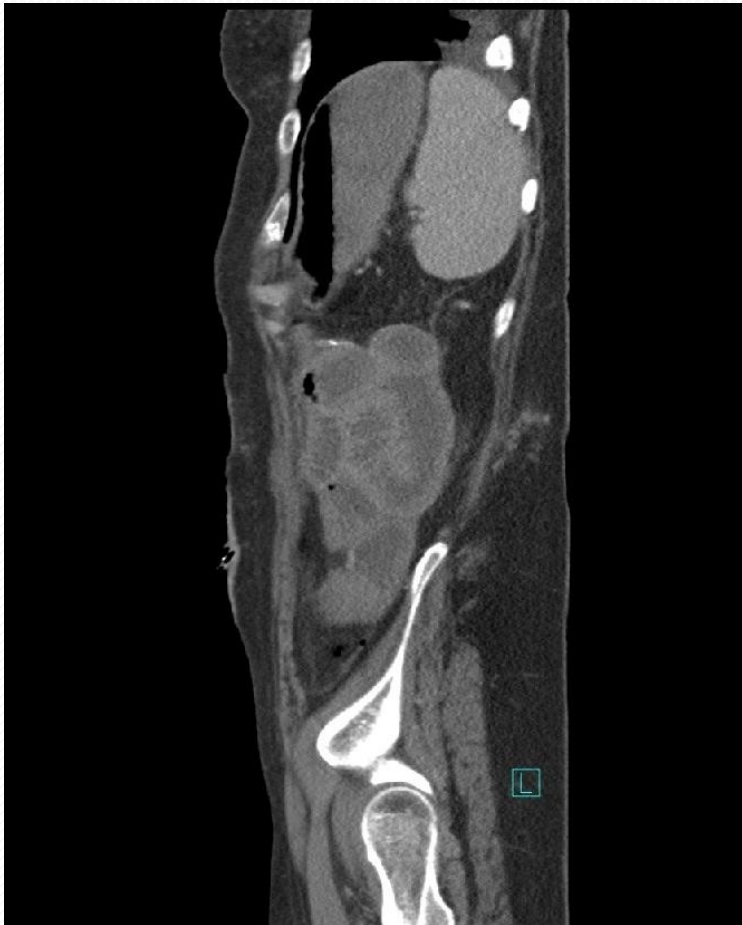Makroskopicky:

- Resekát tlustého střeva délky 960 mm, z toho 100 mm tvoří tenké střevo. Apendix je délky 50 mm, průměru 10 mm. Sliznice v celém rozsahu je překrvená s četnými splývajícími polypy sytě červené až tmavě hnědé barvy, řasy jsou vyhlazené, případně úplně vymizelé, tyto změny jsou i v tenkém střevě. Ve vzdálenosti 200mm od aborální resekční plochy je rozstřižený semicirkulární tumor velikosti 25 x 35 mm. Vzdálenost od cirkumferenciálního resekčního okraje resekátu je 25 mm.

Žena nar1974, další průběh

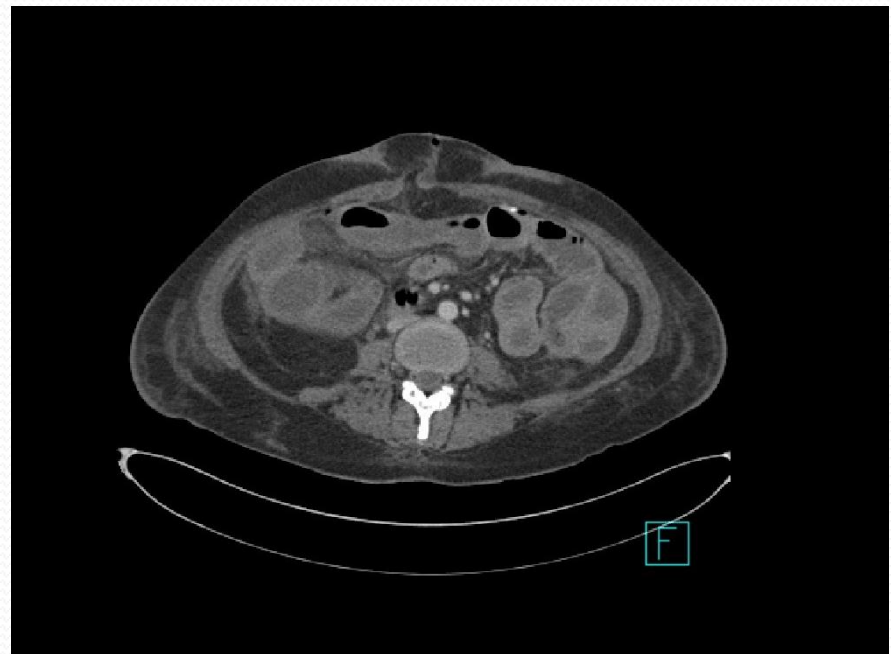
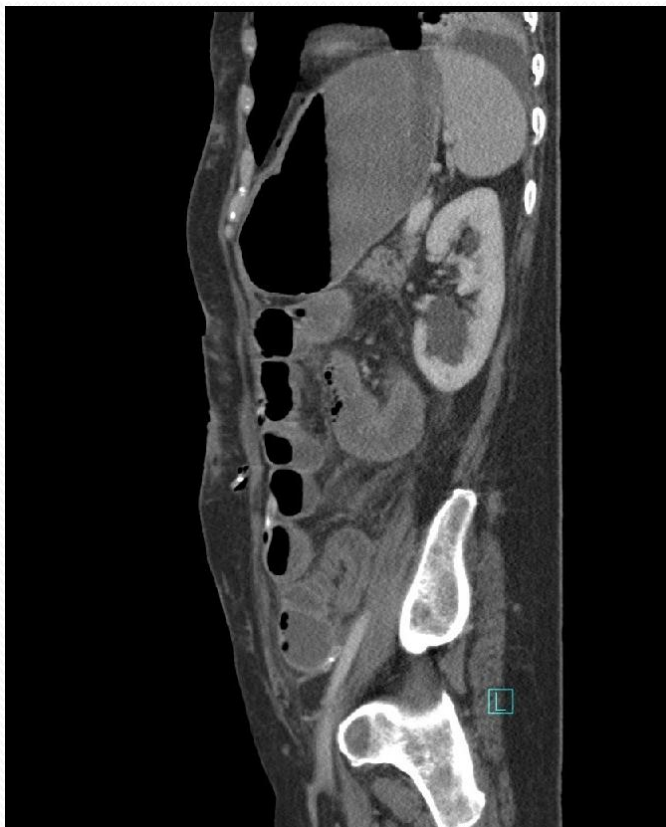- **Histologický nález:** Části stěny tenkého a tlustého střeva, v tlustém střevě v místě makroskopicky popsaného tumoru s okrsky endometriózy, ve zbývajících částech tenkého, tlustého střeva a appendixu s četnými ulceracemi zasahujícími do submukózy a místy až do povrchových vrstev hladké svaloviny. Dále v submukóze jsou patrné okrsky fibrózy, v okolní sliznici jsou známky akutní ischemické kolitidy. V okolí ulcerací je epitel hyperplastický.
- V perikolickém tukovém vazivu bylo zpracováno 61 lymfatických uzlin se známkami sinusové histiocytózy.
- Dysplastické změny ani granulomatózní změny nezastiženy.
- **Závěr:**
- Endometrióza.
- Relabující ischemická kolitida. Dr . Walowsek

Žena nar.1974 CT 16.6.20 13:00



- Ve srovnání s vyš. ze dne 10.6.2020 byla provedena subtotální hemikolektomie s term. Ileostomií
- PNO vlevo, fluidothorax bilat., vlevo s kompresní atelektázou.
- Pneumoperitoneum.
- Pahýl rectosigmatu bez hrubší patologie.

Žena nar.1974 CT 16.6.20 13:00



Žena nar. 1974- časně komplikace po subtotální kolektomii

17.6. 23:30 tj. 15 den po operaci masivní krvácení do vrap. drénu. CT břicha – **hemoperitoneum** při krvácení z traumatizované sleziny, provedena splenektomie

19.6.2020 PNO apikálně vlevo do 8 mm po kanylaci v.subcavia

- **24.6. V 10.40** – kanylová sepse - náhle výstup teploty na 38,7 st. C- odběh hemokultury z CZK a periferie , nasazen Teikoplanin a Amikacin, později LINESOLID.
- **od 2,7.2020 klinicky i laboratorně těžká akutní** nadledvinková insuficience- korig. aplikaci Hydrokortizon tbl. v dávce 20 mg ráno a 10 mg + Fluidrokortizon 0,1 mg/ den s úpravou minerálové dysbalance , zvracení, adynamie do 48 hodin
- Dimise do domácího léčení dne 17.7.2020

- Obstrukční ileus tlustého střeva při stenóze v oblasti rektosigmatu při endometrióze
- Extensivní forma kolitidy s rozvojem toxického megakolon dle histologie ischemická v.s. oklusivní
- Těžká dehydratace při průjmech, anemie
- Heterozygotní forma Leydenské mutace v anamnéze
- Nadváha