



Enteropatická artritida, infekce, nebo systémová autoimunita?

Veronika Hrubá



ISCARE



Žena, nar. 1978

- **Crohnova nemoc** od 04/2012 postižení tlustého střeva s perianální píštělí
- 2010 EIM: **iridocyklitida** oboustranně, **bolesti SI kloubů** s negativním RTG nálezem
- Nekuřačka
- Th: 5-ASA, od 11/2012 **Imuran** 175 mg denně (2 mg/kg)

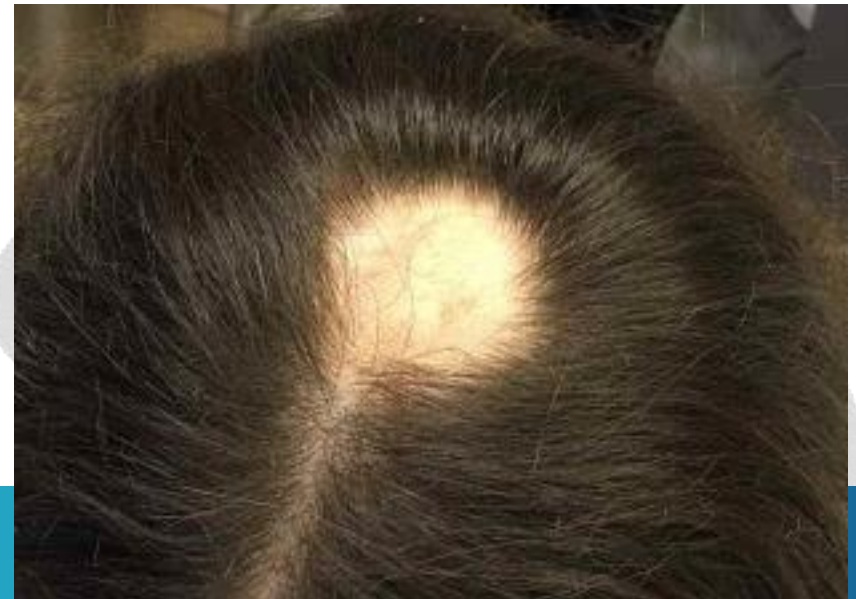- 4/2014 porodila ve 37. týdnu císařským řezem děvče 3015g / 47cm
- Po porodu **relaps nemoci**:
10/2014 Totální koloskopie, mírné až středně těžké zánětlivé změny v pravém tračníku.
- 11/2014 vzhledem k aktivitě nemoci i přes terapii Imuranem zahájen **infiximab**

Žena, nar. 1978

- 1/2017 Imuran vysazen (recid. infekce, herpes - i přes sníženou dávku)
- 5/2017 porod císařským řezem, chlapec 3650g / 51 cm, kojila 3 měs.
- IFX pokračuje 5 mg/kg á 8 týdnů, TL 7.5 µg/ml. Ab neg.

- 12/2017 stafylokoková sinusitida
- Immunologie 12/2017: není přítomna imunodeficience v protilátkové ani buněčné složce, nejsou známky atopické dispozice, není přítomna systémová autoimunitní stimulace.

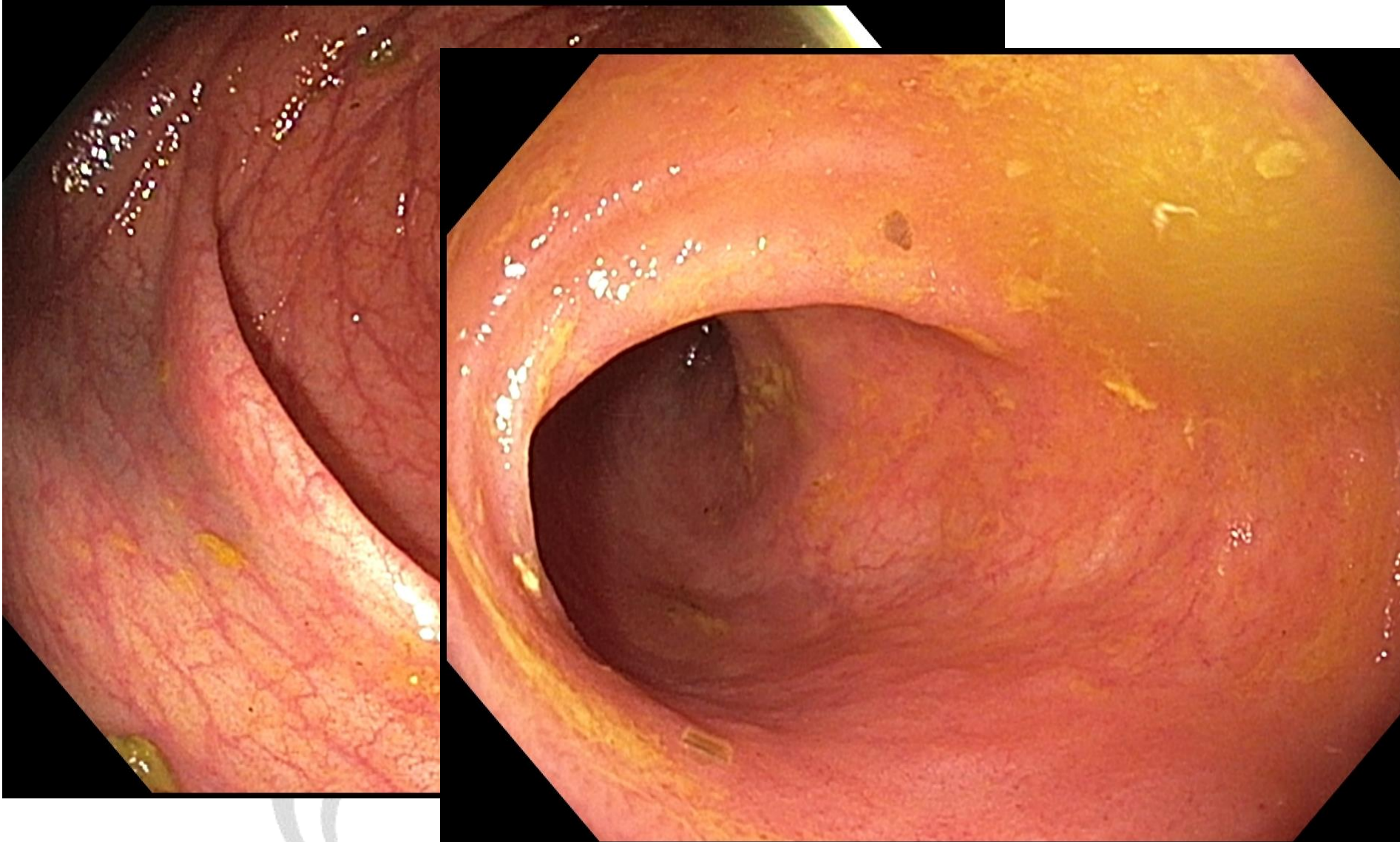
- 3/2019 na temeni hlavy
ložiskové vypadání vlasů -
alopecia areata
→ IFX ukončen pro NÚ



Žena, nar. 1978

- 3/2019 **vedolizumab** 300mg i.v. ve standardním režimu 0-2-6 týden
- 7/2019 **bolesti kloubů**
nejprve bolesti P ramene, vyšetřena na ortopedii - sy rotátorové manžety.
Nově bolesti loktů a zápěstí, ranní ztuhlost.
Současně zhoršení střevních potíží – řídká stolice, po ránu 4x, užívá Imodium, krev ve stolici 0, bolesti břicha v dx. podbřišku, hodně unavená.
- FC 273 $\mu\text{g/g}$, CRP 28 mg/l → th Ciprinol 2x 500 mg p.o.
- váha 96kg stabilní, 165 cm, BMI 35.3
- vlasy začínají dorůstat
- 8/2019 po podání Entyvia na přechodnou dobu cca 2 týdnů zlepšení, nyní **výrazná progrese**, nemůže moc chodit, nemůže nic vzít do rukou
- Prednison tbl 40 - 30 mg á týden a dále snižovat o 5 mg týdně,
- Entyvio á 6 týdnů

Koloskopie 4.9.2019



Žena, nar. 1978

- **7.10.2019**

v posledních dnech má tekutou stolicí 4x denně, bolesti břicha nemá, bolesti v kříži

CRP 16 mg/l, ↑ FC 989 µg/g

užívá Prednison tbl 5 mg/d, infuze Entyvio 300 mg i.v.

- **17.10.2019**

Necítí se dobře, zhoršily se bolesti kloubů a zad, navíc má četné vodnaté stolice a křečovitě bolesti břicha před stolicí

Dop. Prednison tbl 40 - 30 - 20 mg denně á 4 dny, poté snižovat o 5 mg týdně

Normix tbl 2x2 denně, Entyvio á 4 týdny

Žena, nar. 1978

- **5.11.2019**

CRP 19 mg/l, leuko 16.8, ↑ FC 1892 µg/g

Po stránce střevní nemá průjmy, píštěle perianální jsou klidné a bez sekrece
artralgie bez zlepšení po KS

RTG kolenních a kyčelních kloubů:

Subchondrální sklerosa kyčelních kloubů bilat, lehká asymetrie štěrbiny,
návalky - **coxarthrosa III. stupně**

Kolena se subchondrální sklerosou a symetrií štěrbin –
gonarthrosa II. stupně

- Th: Aclexa (celecoxib) 200mg 2x denně, Tramal 100 mg tbl na noc,
Prednison tbl. 10 mg denně

Žena, nar. 1978

- 5.11.2019 **imunologie**

Autoprotilátky, RF, CCP, neuroblot, komplement, CIK C1Q, sérologie LB –
vše neg.

myozitický blot – výsledek zatím není

- 8.11.2019

Pacientka telefonuje, že bolesti kyčelních a kolenních kloubů jsou
nesnesitelné.

→ aplikace depotního kortikoidu Dexamed 8 mg i.m., Prednison 10 mg/d

Aclexa nefunguje - ex.

Ortoped. konzilium

Entizol 250 mg 2-0-2 tbl. Ciprinol 500mg tbl. 1-0-1

Žena, nar. 1978

Souhrn:

- IFX ukončen v lednu 2019 pro závažné NÚ (alopecia)
- Od dubna terapie vedolizumabem, začaly se objevovat artralgie, které progredují, kortikoidy přechodně s efektem, nicméně od konce září i přes léčbu 40 mg Prednisonem opět silné artralgie, které znemožňují hybnost.
- Bolesti hlavně DK: kolena, kyčle, které nejsou oteklé nebo prosáklé.
- Kontrolní koloskopie počátkem září s normálním nálezem
- RTG: coxartrosa, gonartrosa
- Lab. nízká hladina vedolizumabu (37-13-10-5.6) nízký titr protilátek, elevace CRP (8,3 .. 28,5 .. 16 .. 19,2) a FC (24 .. 101 .. 273 .. 989 .. 1892)
- Po stránce střevní nemá průjmy (ale denně užívá Imodium), perianální oblast klidná, píštěle zhojené, bez sekrece

Diagnóza?

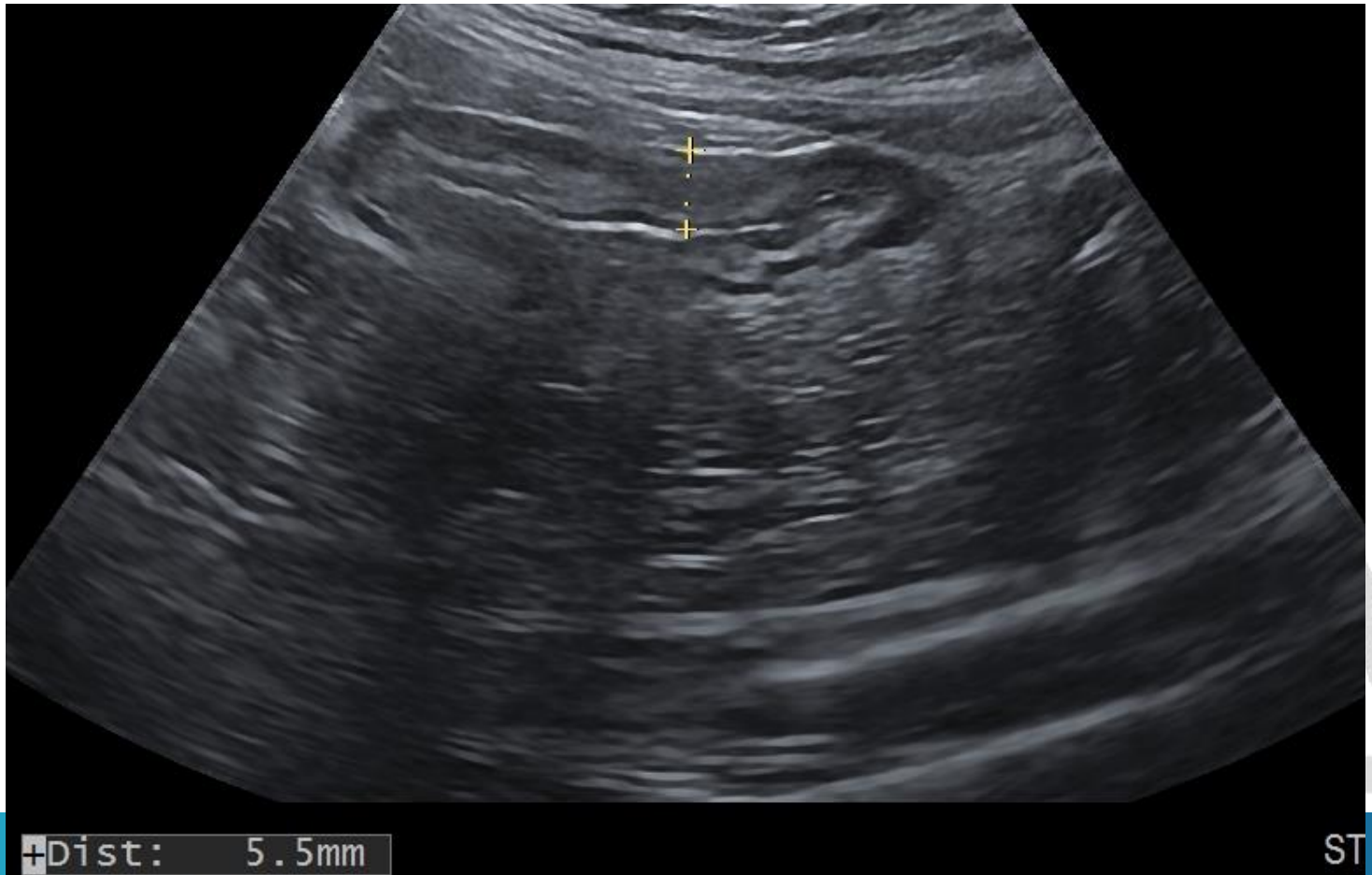
- enteropatická artropatie
- koxartróza a gonartróza u obézní pacientky
- detrakční sy
- parainfekční artralgie
- autoimunitní artritida (SLE, RA)

Žena, nar. 1978

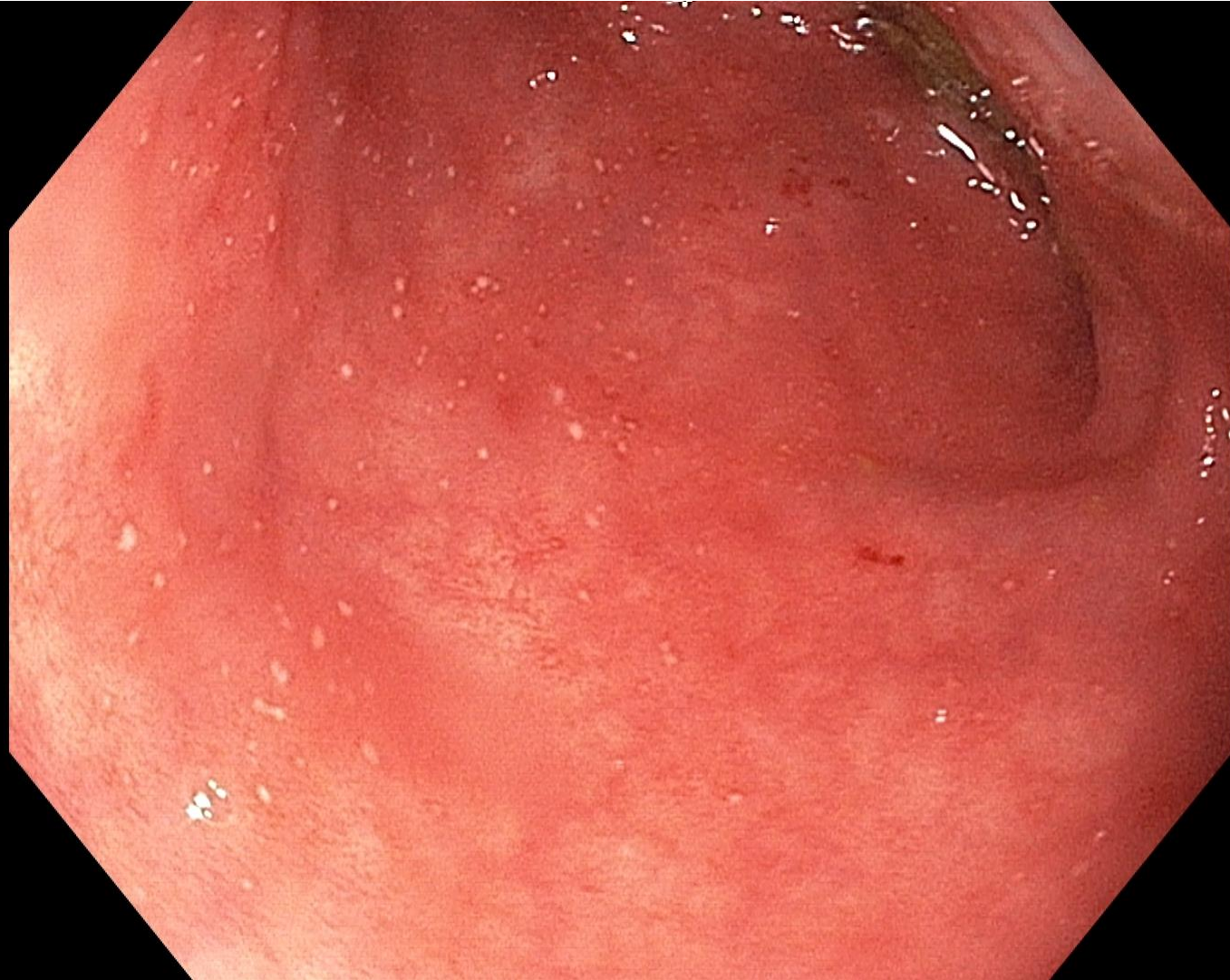
- **Dnešní kontrola**

bolesti kyčlí a kolen trvají, Dexamed bez většího efektu

- **Sono břicha**



Rektoskopie dnes



Žena, nar. 1978

- léčba vedolizumabm ukončena pro inefektivitu
- zahájen ustekinumab v dávce 6 mg/kg
- v.s. enteropatická artropatie
při současné koxartróze a gonartróze