Refrakterní UC - na terapii Tofacitinibem (JAK1/JAK3 neselektivní inhibitor)

Martin Vašátko

ISCARE IVF as

ISCARE

FIRST FACULTY OF MEDICINE
Charles University

Žena 1985, UC

Pacientka s původně dg. CN (x IBD kolitida) v 16 letech (r.2001), nekuřačka

- postižení tračníku, TI intaktní
- nikdy PACD
- terapie postupně: mesalazin, CS lokálně i systémově, AZA (dlouhodobě kombinace Prednison 20mg + Imuran 50mg)

- r.2010 EIM: erytema nodosum (lýtko)

→ zahájena BL v rámci studie (Millenium)

Žena 1985, UC

- od r.2010 studie Millenium (vedolizumab)
  - koloskopie opakovaně s aktivitou zánětu v tračníku
  - nadále Prednison 10mg + Imuran 50mg

- opakovaně se nedaří otěhotnět proto:
  1. Imuran vysazen 5/2017
  2. Millenium ukončeno 8/2017

  Prednison průměrně 30mg/denně (sama zvyšuje a snižuje dle stavu od 20mg do 40mg)

- Gynekologické vyšetření
  - Závěr: sekundární sterilita při amenoree, anovulaci, nižší ovariální rezervě

Srpen 2018 Iscare

- **Koloskopie**: segmentální postižení celého tračníku, **spíše vzhledu UC**, hlenohnis, TI bez postižení
- subj.: stolice 10xdenně, vodnatá, krev ani hlen nepozoruje, bolesti břicha denně, afebrilní, únava 52kg,162cm

- Lab.: Leu 23tis., PLT 689, CRP 16,7, Hb 101, fer 6,9, MCV 77

→ zajistit uspokojivou remisi základního imunopatologického onemocnění, poté začít usilovat o těhotenství, **vzhledem ke kortikodependenci zahájit BL**

Srpen 2018

- 8/2018 start Remsima 5mg/kg (+ tapering CS, Imasup 50mg, ATB, EV)
- zpočátku dobrý efekt, rychlý ústup obtíží
- **po 3.intenzivikované dávce (10mg/kg)** zhoršení stavu, stolice až 12xdenně, krev ve stolici, bolesti břicha, vyčerpán, **FC přes 6000**
- Medrol navýšen na 48mg + Imasup 100mg + Normix 3x2tbl

- GCH seminář: proktokolektomie s IPAA (3dobý výkon)
  - předtím doplnit novou koloskopii a zobrazovací vyš. (MR)

Říjen 2018

- MR enterografie 2.10.2018: zánětlivé změny celého tračníku, oblast BCH a TI bez zřetelných změn
- Koloskopie 8.10.2018: difuzní postižení tračníku, rektum Mayo 2, od rekta po cekum Mayo 3, BCH a TI intaktní, **BIOPSIE**
- Histol.: nález odpovídá floridní UC s pozitivním nálezem **CMV superinfekce**

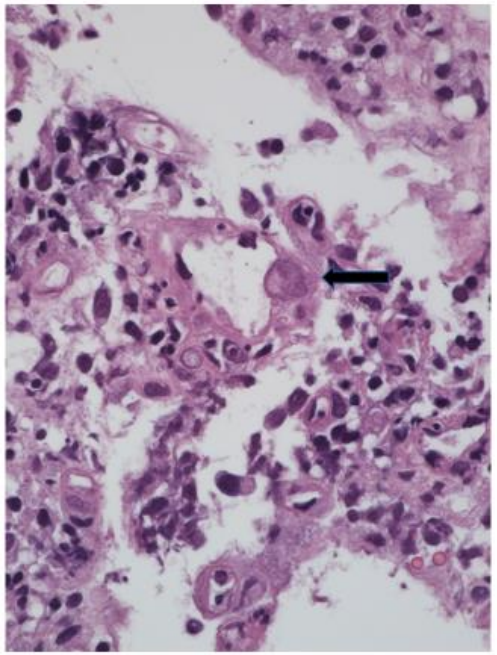

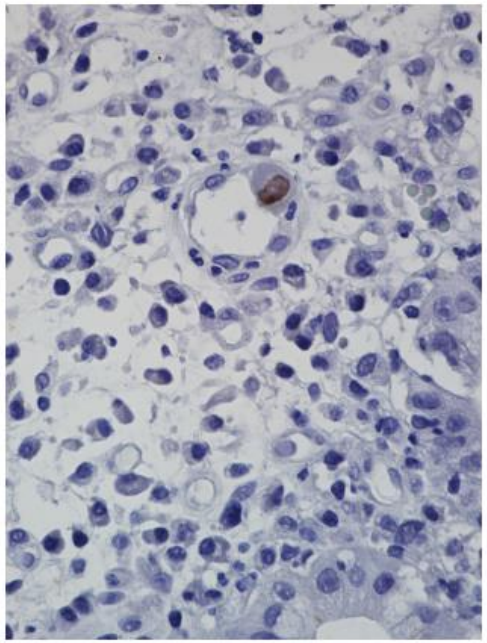

Říjen 2018

- hospitalizace OAM VFN a léčba gancyklovirem
  - stav se výrazně zlepšil, stolice 3xdenně, v noci ne, bez krve či hlenu, bolesti břicha nemá
  - Medrol 32mg, Imasup 100mg, EV,..

- Rozvaha: stávající terapie, provést kontrolní koloskopické vyšetření, v případě významného slizničního hojení odložit operační výkon a pokračovat v terapii (???), v případě perzistujících těžších zánětlivých změn bude vhodné spíše využít lepšího metabolického stavu a provést laparoskopicky proktokolektomii a IPAA (2dobý výkon)

Listopad 2018

- Koloskopie: segmentálně zánětlivé změny L tračníku do lien. flexury – Mayo 2-3, dále na dno céka Mayo 0-1, term. ileum intaktní

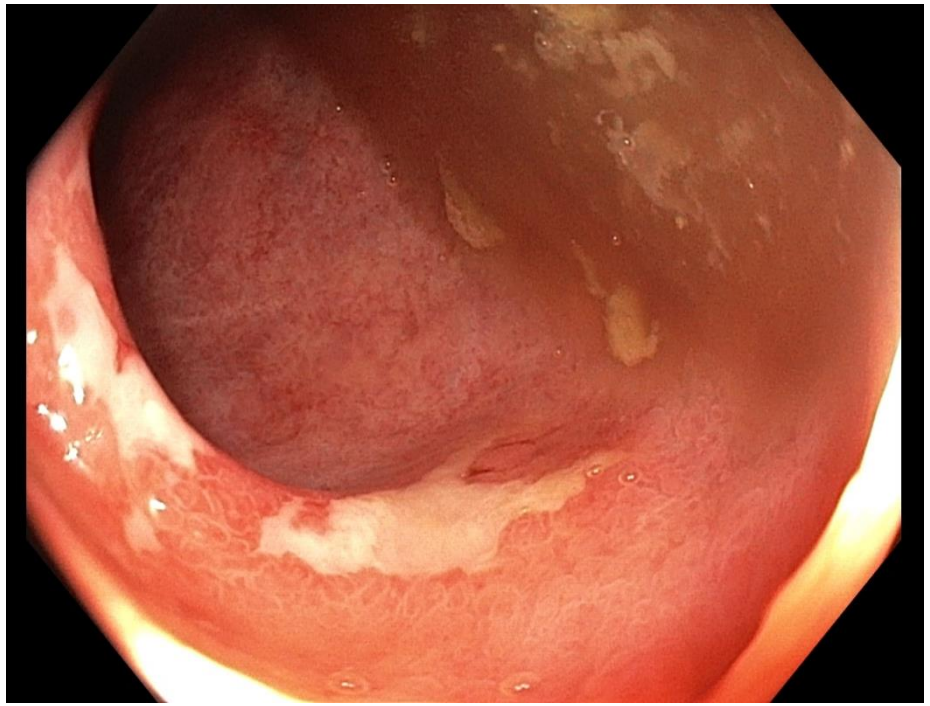

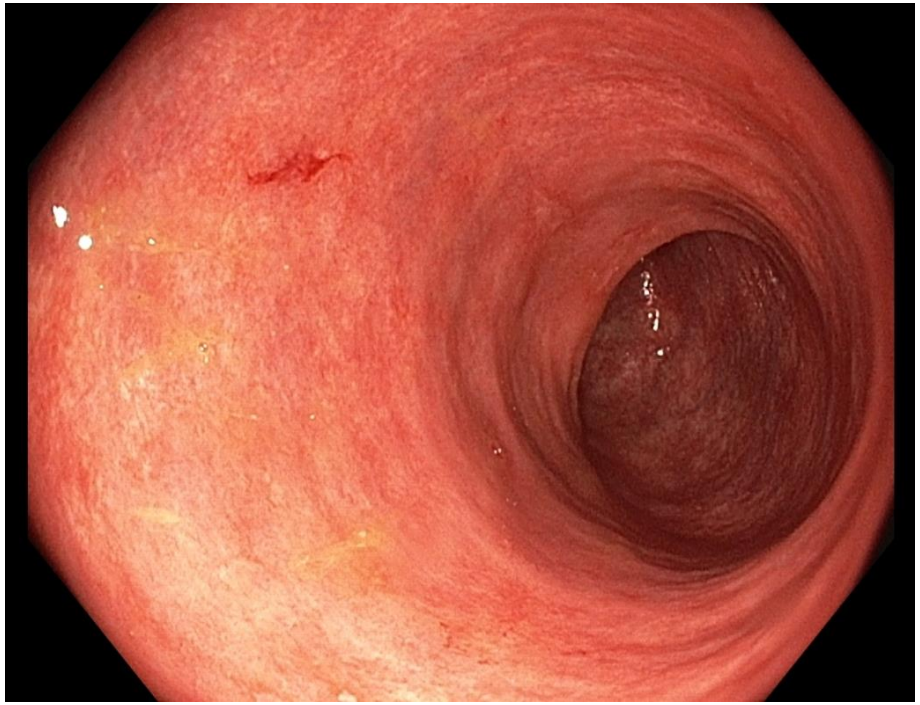

- Přeléčeno CMV, tapering CS, AZA 100mg/d, zatím bez chir. řešení → co dál???

Leden 2019

- Cítí se dobře, stolice 2xdenně, formovaná, bez krve či hlenu
- Lab.: Leu 17.7, PLT 515, Hb 127, CRP 5.7, **FC 60**
- UZ břicha: tračník od sigmoidea po cekum bez zánětl. změn, TI intaktní
- Rektoskopie: lehká aktivita - Mayo 1 do 18cm od AR junkce, dále Mayo 0

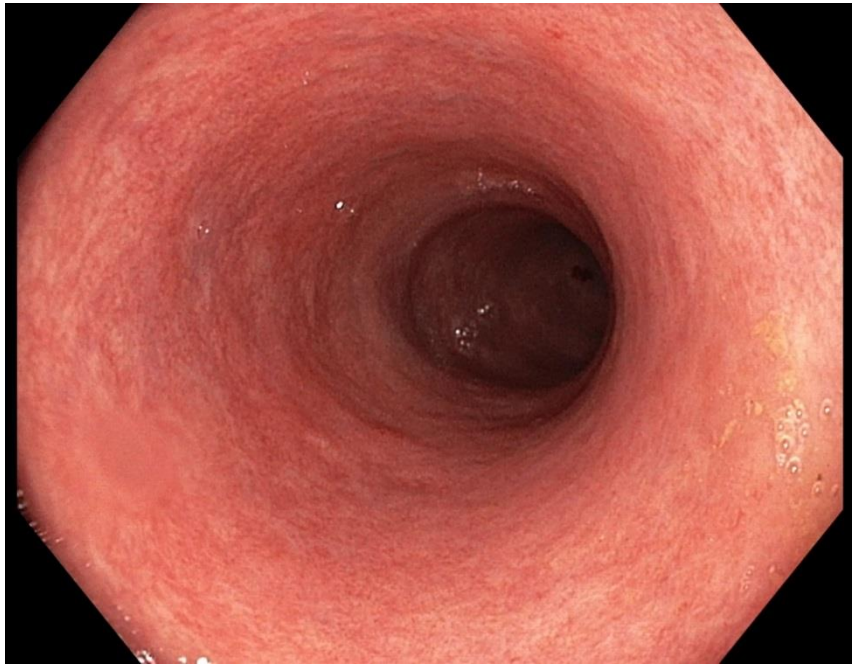

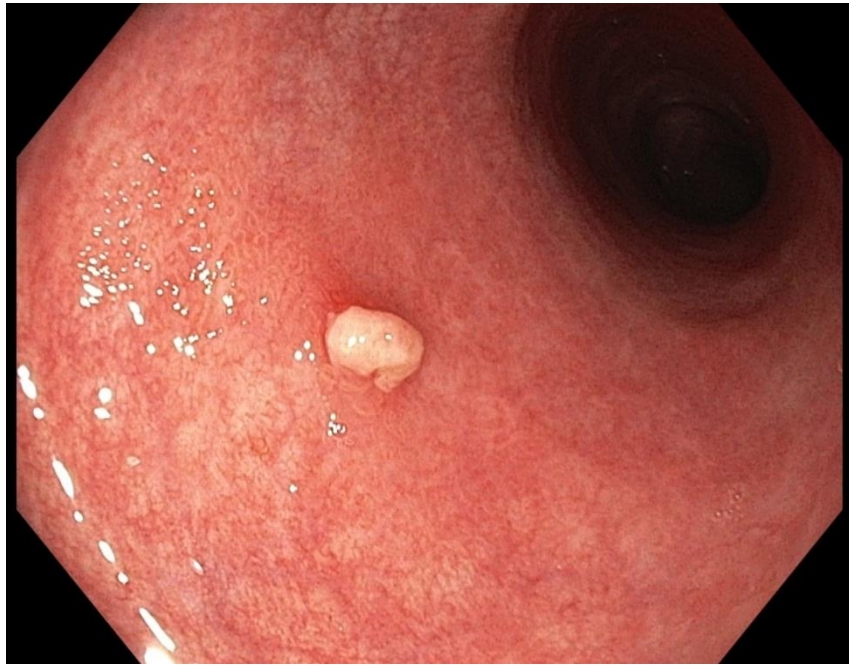

→ **start Tofacitinib 5mg 2-0-2**, CS 20mg/d (tapering 4mg á 14dní), AZA vysadit

Duben 2019

- **Tofacitinib 5mg 1-0-1**, CS vysezeny před 14dny
- Stav se výrazně zhoršil, stolice 15xdenně, krev v každé stolici, bolesti břicha, tenesmy, teploty nemá
- Lab.: Leu 10.4, PLT 545, CRP 7.1, Hb 119, **FC 2799, CD negativní**
- UZ břicha: aktivní zánětl. změny v L tračníku

Duben 2019

- Rektoskopie: těžké zánětlivé změny v L tračníku - Mayo 3, biopsie na CMV negativní

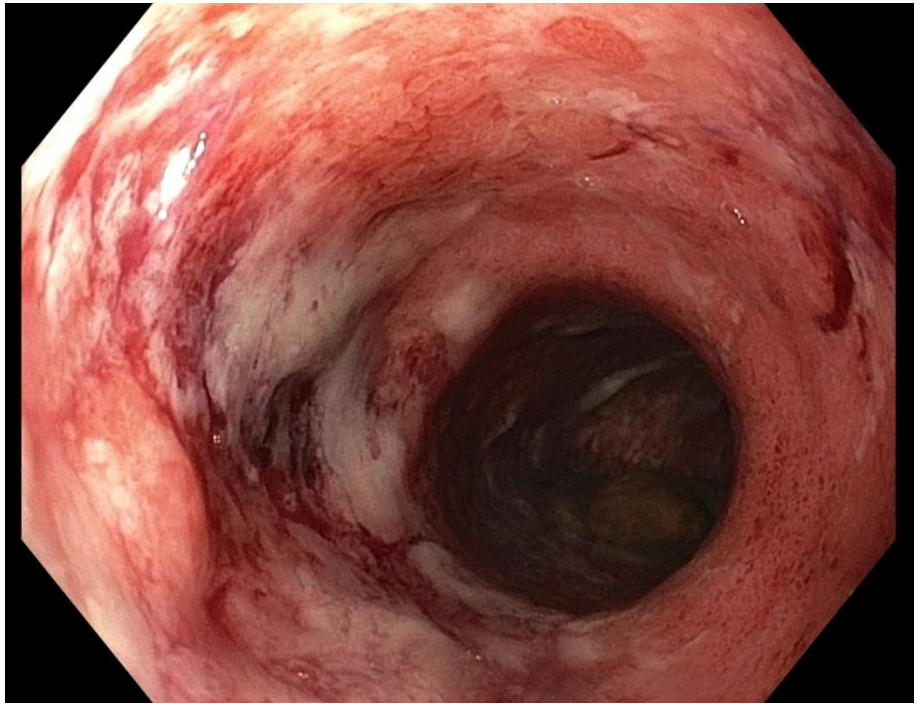

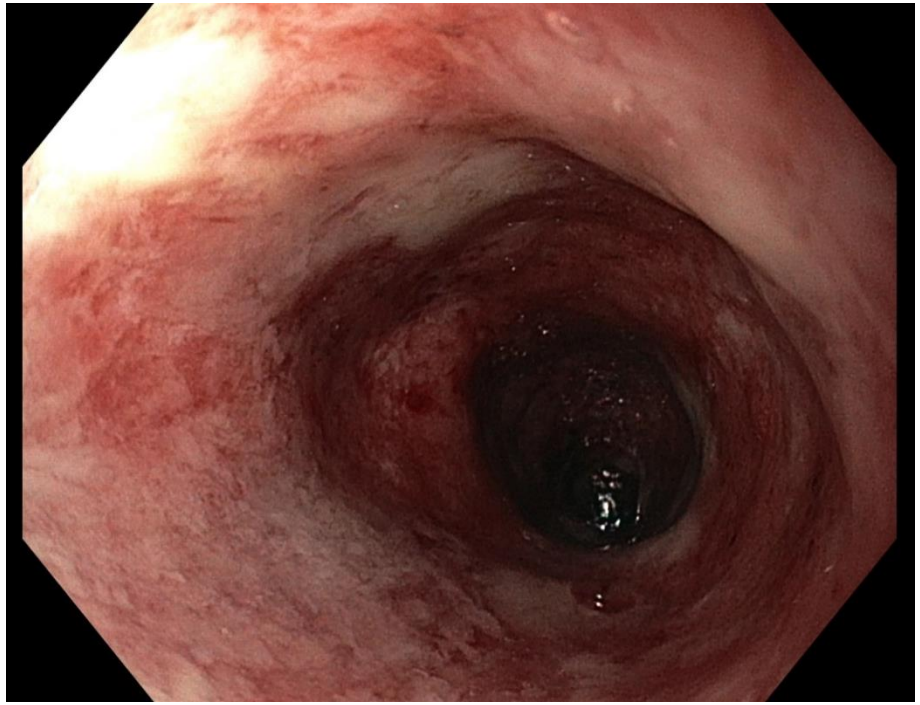

- → ↑ CS 32mg/d, ↑ **Tofacitinib 5mg 2-0-2**

Červen 2019

- Tofacitinib 5mg 2-0-2, CS 8mg/d
- cítí se dobře, stolice 2xdenně, bez krve či hlenu, bez bolestí břicha, teploty nemá
- Lab. Leu 14.8, PLT 619, Hb 112, CRP 3.8, **FC 478**
- Rektoskopie: remise UC v rektu a sigmoideu - Mayo 0

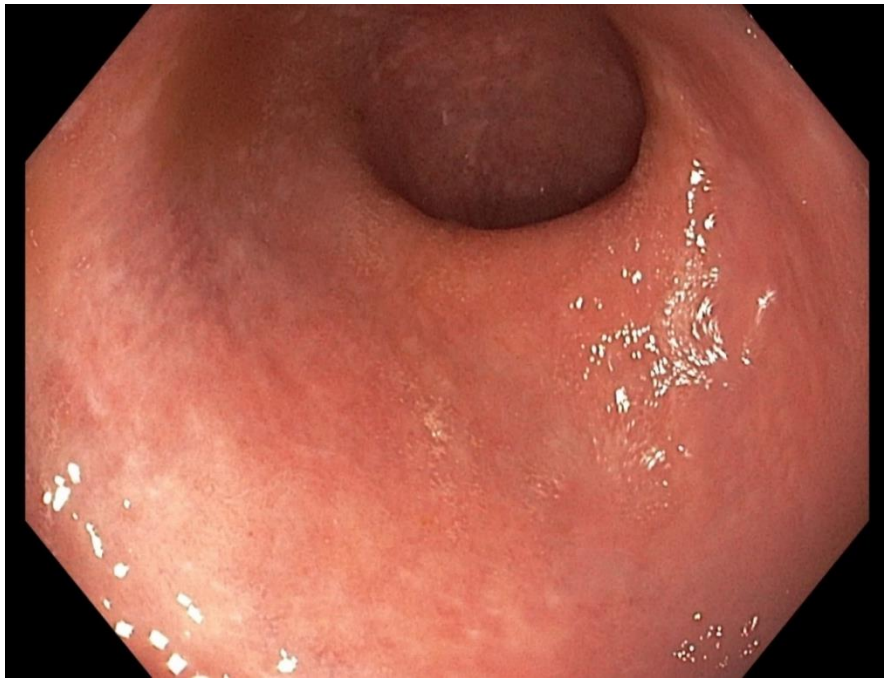

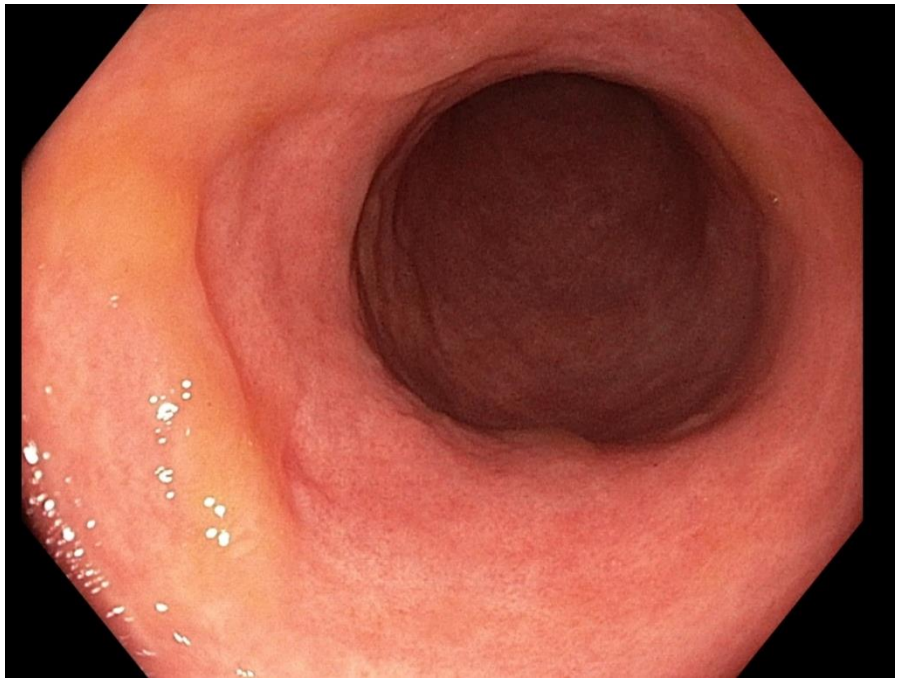

Dop.: tapering CS (2mg á měsíc), **Tofacitinib nadále 5mg 2-0-2**

Srpen 2019

- **Tofacitinib 5mg 2-0-2**, Medrol 6mg/denně
- cítí se dobře, stolice kašovitá, bez krve
- UZ břicha: stěna sigmoidea i c. descendens s šíří max do 3,5 mm, vaskularizace Limberg II, se zachovalou echotexturou, stěna c. trasnverzum i c. ascendens do 3 mm, bez výraznější vaskularizace (Limberg I-II), bez lymfadenopatie. Tenké kličky bez jednoznačných zánětlivých změn.
- Rektoskopie: remise UC v rektu a sigmoideu - Mayo 0

Září 2019

- **Tofacitinib 5mg 2-0-2**, Medrol 6mg/denně
- Lab.: Leu 11.7, Hb 113, MCV 79, fer 5 (aplikace Ferinject 1amp), PLT 579, alb. 45, **FC 41**

- t.č. v **7.týdnu gravidity!!!**

- Co teď???

- Vzhledem k velmi komplikovanému průběhu UC se ztrátou odpovědi na veškerou medikamentózní terapii s výborným efektem tofacitinibu, nepřítomnosti evidence o toxickém účinku na vývoj plodu a průběhu gravidity (z revmatologických indikací), ukončení léčby XELJANZ považujeme za větší riziko zhoršení nemoci a negativního vlivu na průběh těhotenství a vývoj plodu, než pokračování v této léčbě.

Říjen 2019

- 12. gestační týden

- Tofacitinib 5mg 2-0-2, Medrol 6mg denně, Mutaflor 1tbl denně
- stolice je pravidelná 2x denně, kašovitá, krev není
- váha: 54 kg
- Lab.: FC 35, přetrvávající trombocytoza

- Dop.: snížit Xeljanz 5mg 1-0-1, Medrol 6mg denně

29.10.2019 – poslední kontrola v ambulanci

- 15. gestační týden

- FA: Xeljanz 5mg 1-0-1, Medrol 6mg, Mutaflor 1tbl denně, Omeprazol 10mg ob den
- od poslední kontroly se stav zásadně nezměnil, nicméně má řidší stolici, bez příměsí krve a hlenu, v posledním týdnu má nepříjemné pocity v nadbřišku, více se nadýmá
- Lab.: CRP 42, Leu 14.6, Hb 123, ferr 91, MCV 86.2, PLT 468, **FC 1813**

- Dop.:
  - Xeljanz opět navýšit na 5mg 2-0-2
  - 11.11. amniocentéza, kontrola Iscare 3.12.2019, kontrolní náběry + USG břicha

Rekapitulace

- UC od 16ti let věku
- Kortikodependentní (CS terapie několik let)
- selhání anti-TNF, Vedolizumab
- st.p. CMV infekci v terénu UC
- již plánována proktokolektomie s IPAA

- efekt Tofacitinibu (ale ve vyšší dávce 10mg 1-0-1 denně) x gravidita