

Muž nar. 1990

Pacient č. 2

# Anamnéza, muž nar. 1990

- 2013 dg. Crohnova nemoc postihující tlusté střevo (rektum levý tračník a transversum, terminální ileum)
- 2013 léčba prednisonem 10-40 mg denně, azathioprin-nesnášenlivost (zvracení)
- Leden 2019 hospitalizace- váhový úbytek 11 kg, bolesti břicha, 5-8 stolic denně, zvýšené teploty
- Léčen i.v. kortikoidy, antibiotiky
- 5.2.2019 první návštěva v ISCARE

# Průběh nemoci: muž nar. 1990

- Váha 64 kg (obvyklá váha 75 kg) , 5 stolic denně, denně bolesti břicha, bez teplot
- Terapie: Prednison 10 mg denně, Cortiment 9 mg denně, Asacol 3.2 g, Nolpaza
- Návrh: účast ve studii SEAVUE – ustekinumab vs. adalimumab u nemocných s CN nebo standardní biologická léčba, pacient souhlasil s účastí ve studii
- 26.2.2019 koloskopické vyšetření SES-CD 16
- Lineální dlouhé vředy v levém tračníku a sigmatu, menší vředy v rektu, perineum klidné

# Průběh nemoci: muž nar. 1990

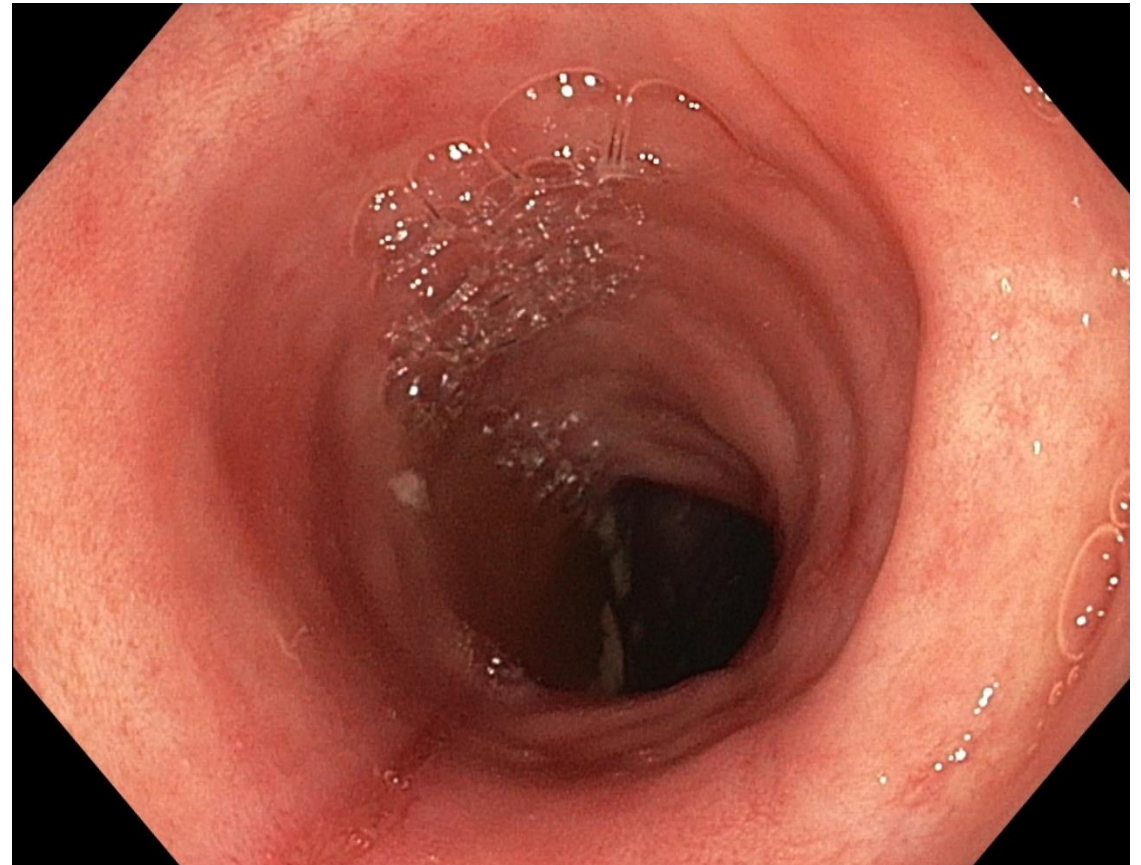
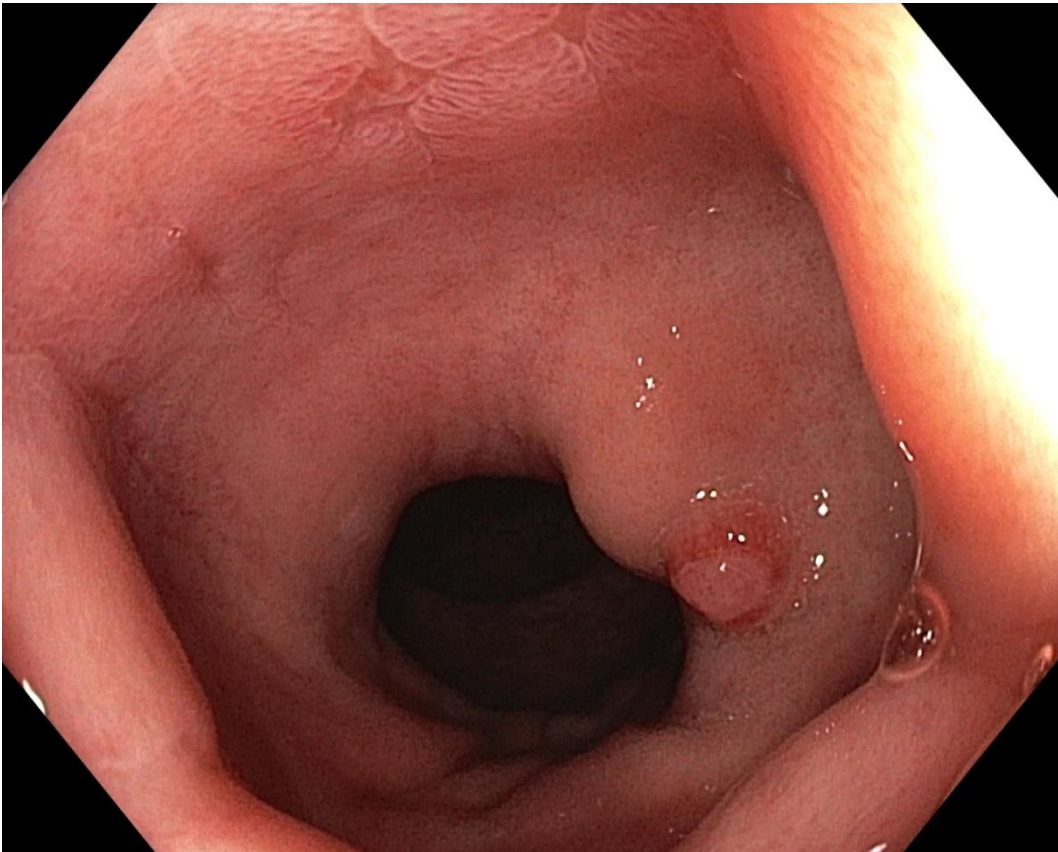
- 11.3. 2019 aplikace studijní látky (dvojitě zaslepená studie i.v. a s.c.)
- Od 20.3. se objevují bolesti kolenních kloubů objevil se kožní rash, výsev byl na trupu
- 25.3.2019 stav hodnocen jako alergická reakce s kožními a kloubními projevy, zvýšena dávka kortikoidů na 40 mg denně
- Od počátku dubna zhoršení kloubních obtíží, znemožňující hybnost
- STUDIE SEAVUE ukončena pro nežádoucí účinky
- 26.4. 2019 zavedena terapie vedolizumabem ve standardním dávkování

# Průběh nemoci: muž nar. 1990

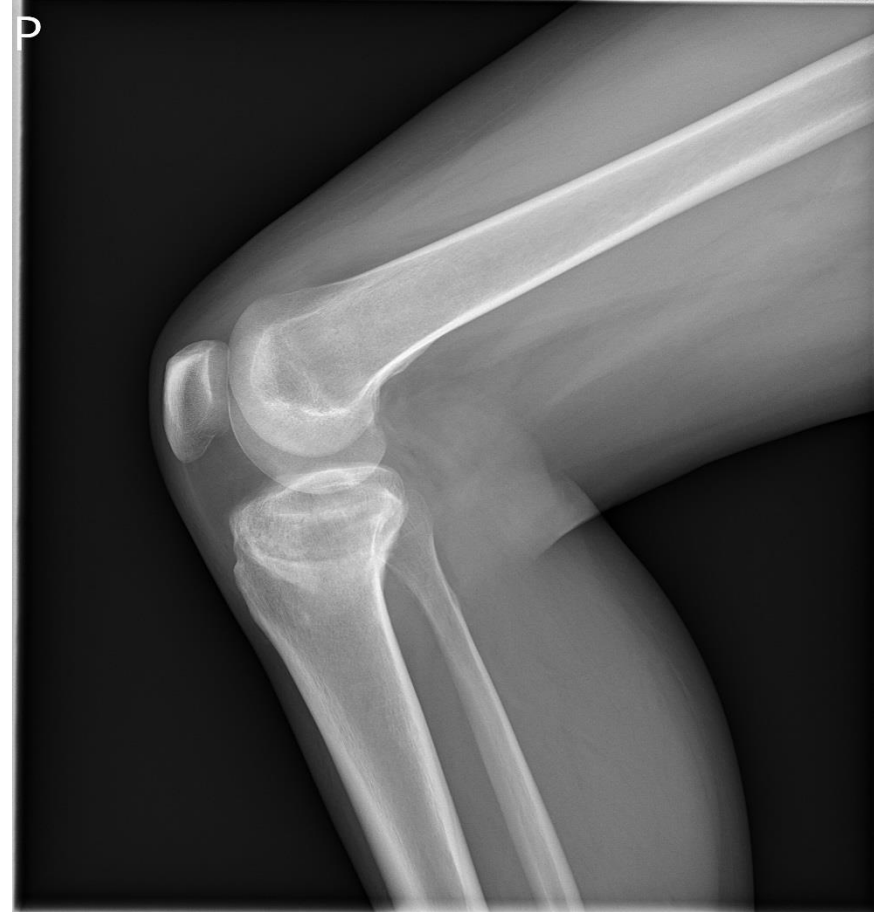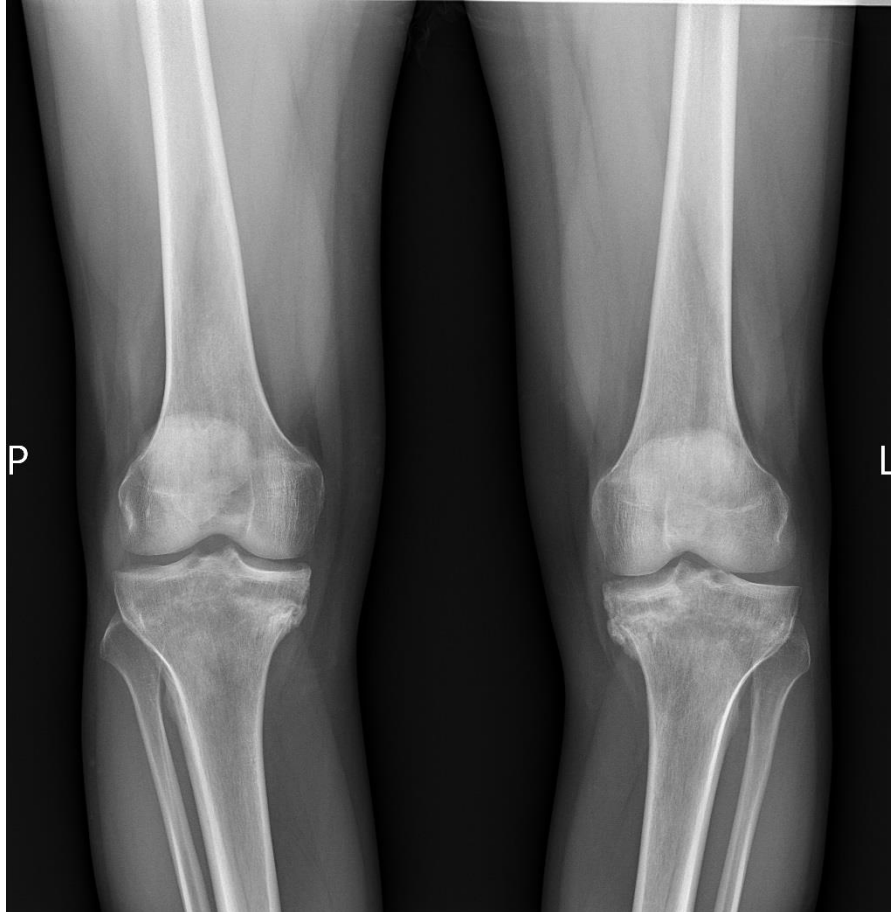- 11.6.2019 stav po strážce střevní zlepšen, menší bolesti břicha, stolice 2-4x denně, přetrvávají výrazné kloubní obtíže, bolesti obou kolenních kloubů hlezenních kloubů
- Rtg kolenních kloubů – dostavil se k vyšetření až počátkem července

# Průběh nemoci: muž nar. 1990

- 4.7.2019 Kontrolní koloskopie při terapii vedolizumabem



# Průběh nemoci: muž nar. 1990



**Avaskulární nekróza epikondylů stehenní a holení kosti oboustranně**

# Průběh nemoci: muž nar. 1990

- Dne 1.10.2010 provedena totální náhrada kolenního kloubu vpravo (prof. Jahoda, ortopedická klinika Motol)
- Za půl roku plánovaná náhrada druhého kolenního kloubu