

Pacientka č.2  
RJ nar. 1988

# Anamnéza

- RA: CN mají dvě maternální tety
- OA: od dětství anemická, velmi časně KHDC a KDDC od útlého dětství dosud
- FA: Medrol 4 mg/d, Imuran 25 mg/d, Milurit 2x1 GA 2 gravidity 2015 a 2017, přirozené početí, termín porody zdravých dětí
- AA: negativní, pacient alergii na léky neguje
- PA:MD

# Anamnéza

- **NO:**
- 2013 dg. IBD s postižením tlustého střeva - nejspíše UC
- 2014 AIT, na izohormonální léčbě.
- 2017 porod zdravého syna, v termínu
- 2018 autoimunitní hepatitida
- Únava, bolesti kloubů, svalů, intermitentní průjmy
- 2019: PSC, mnohočetné stenózy na vývodných žlučových cestách

# 30.10.2018 ISCARE

- Váha 54kg/výška168 cm
- Únava, bolesti kloubů, otok levého hlezna, intermitentně průjmy
- Koloskopie (19.11.18):Necharakteristické mírné zánětlivé změny v celém tračníku, maximum v sigmatu, descendens a céku, klidné termin. Ileum
- Lab. ALT5.92 AST 4.17, ALP 2.94, CRP 3.5 mg/l, trombo 369, leu 6.9
- Enteroskopie: Normální endoskopický nález v horní části tr. trubice a jejunu (19.11.18)
- USG: normální nález epigastria a ledvin, není dilatace žluč. cest, nejsou známky portální hypertenze, norm. nález v IC oblasti i ostatních tenkých kličkách, norm. nález na tračníku
- Histologie: fokální aktivní zánětlivý infiltrát bez granumatozních struktur

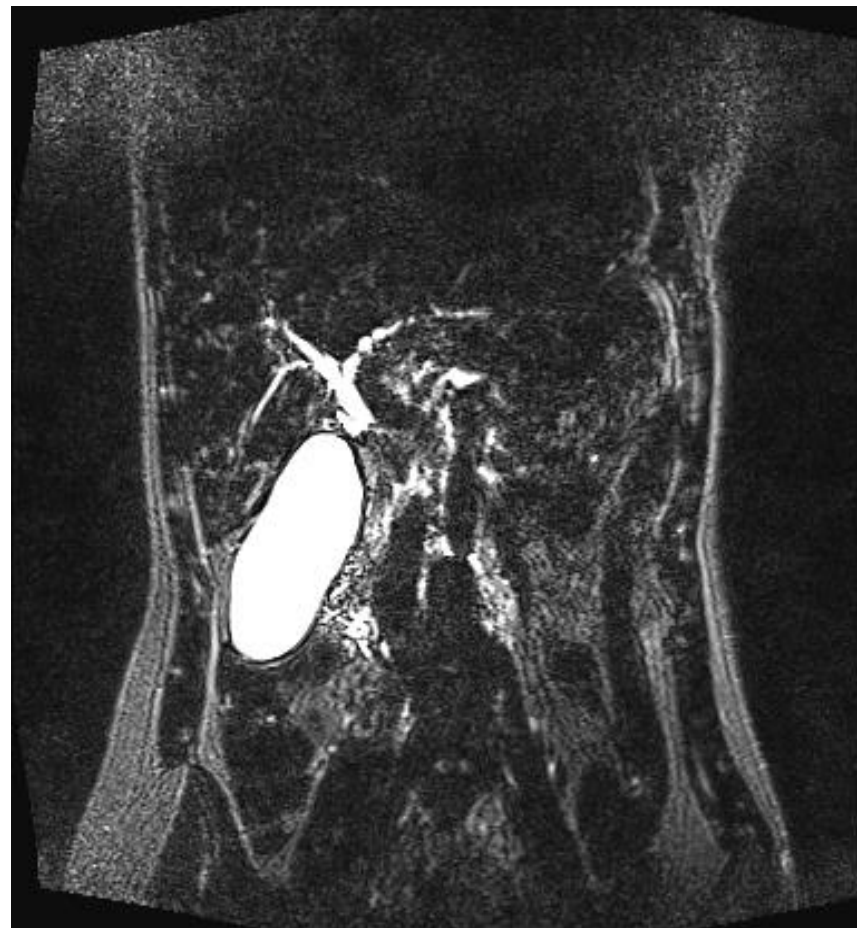# 26.3.2019 ISCARE

- Cítí se trochu lépe, méně unavena, bolesti kloubů menší,
- Lab. ALT 1.83, AST 0.96, GMT 2.11, ALP 4.36
- FC 406ug/g; CIK PEG 41, IgG 22.64 (IgG1 19.86, IgG2 3.86, IgG3 0.40, IgG4 0.02)
- Anti ds DNA neg, anti LKM neg, AMA neg, **ASMA pozit, ANA poz. 1:1280**
- **pANCA poz++** , ASCA nega,
- Terapie: Medrol 48—8m,g denně, Imuran 25 mg + Milurit 100 mg denně, Ursosan 2x2 denně

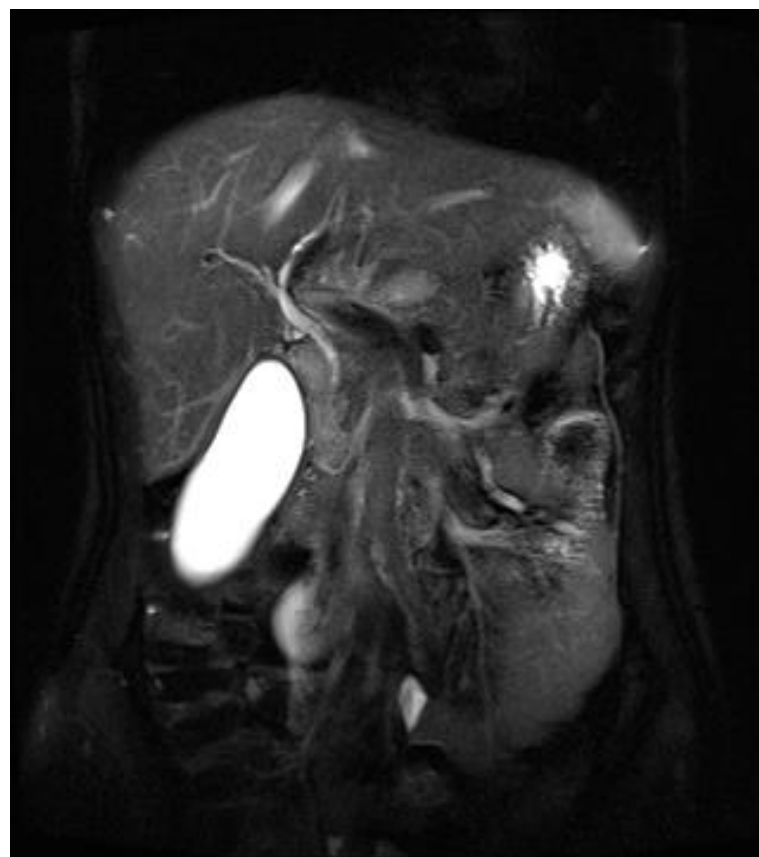
# MRCP -5.3.2019

- Mnohočetné stenózy intra a extrahepatálních žlučových cest, nerovná kontura žlučových cest , difuzní zúžení žlučvodů na periferii svědčí pro PSC, normální nález na pankreatickém vývodu

MRCP -5.3.2019



MRCP -5.3.2019





# Jaké je Vaše diagnóza?

- Autoimunitní „overlap“ syndrom  
(IBD/Hashimotova tyreoiditida/PSC/autoimunitní hepatitida)
- PSC a IBD
- Jiná?