

Črevný zápal u pacienta s COVID

Gastroenterologické centrum FNsP Žilina

MUDr. Rudolf Gulas

Anamnéza

- Pacient muž R.P., nar. 1966
- CVID od r.2011, deficit IgG-A-M
- splenomegália, anémia ľahká hypochrómna, Tr-pénia stredne ťažká, recid. respiračné infekty, kožné infekcie, aftózne stomatitídy, lichen ruber planus

- 05/2014 GFS - odoslaný hematológom (Tr-pénia, H.P. ?), klinicky bez GIT ťažkostí, MARSH 0, eradikačnú liečbu HP nedoužíval pre afty DÚ, na kontrolu neprišiel

12/2015 kolonoskopia

odoslaný imunológom (malignity, crohn like sy.)

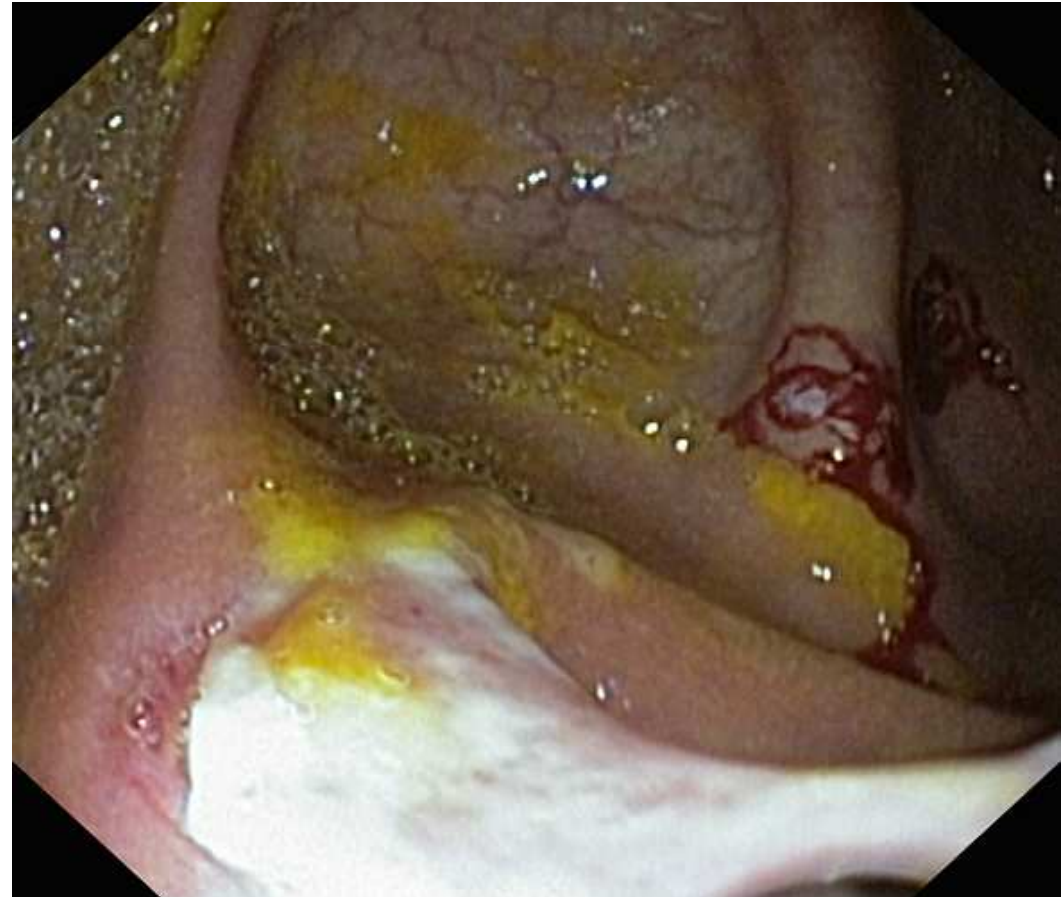brucho pobolieva, hnačka občas

F-kalpro 224 ug/g

Stolica: Enterobacter cloacae, Parazity negat.

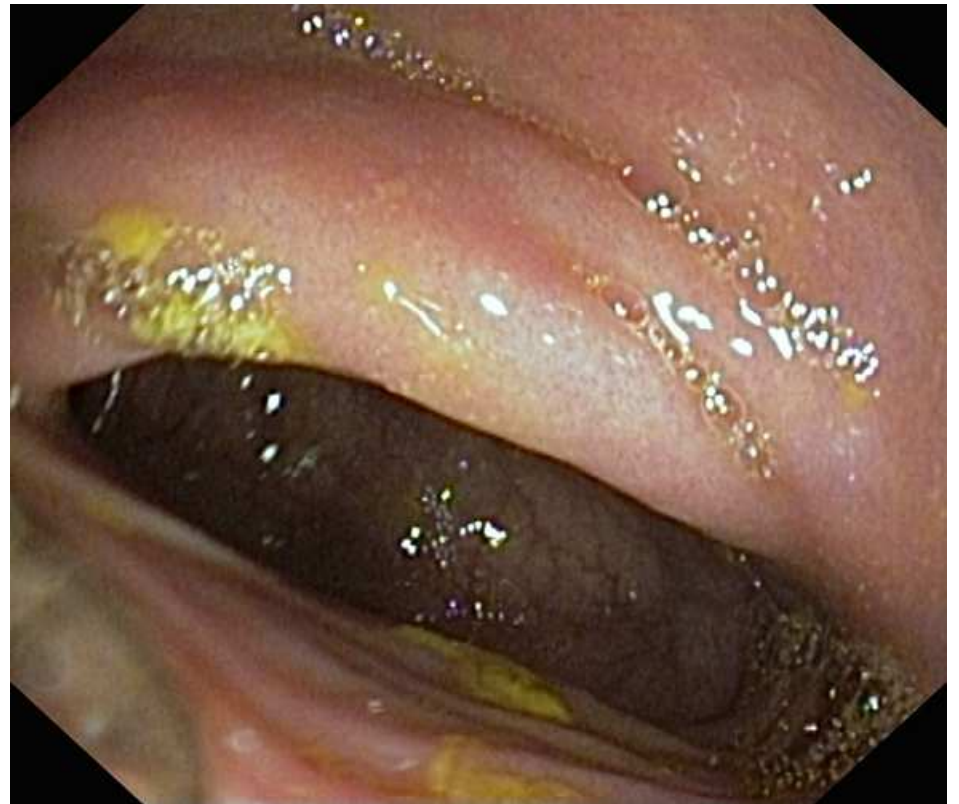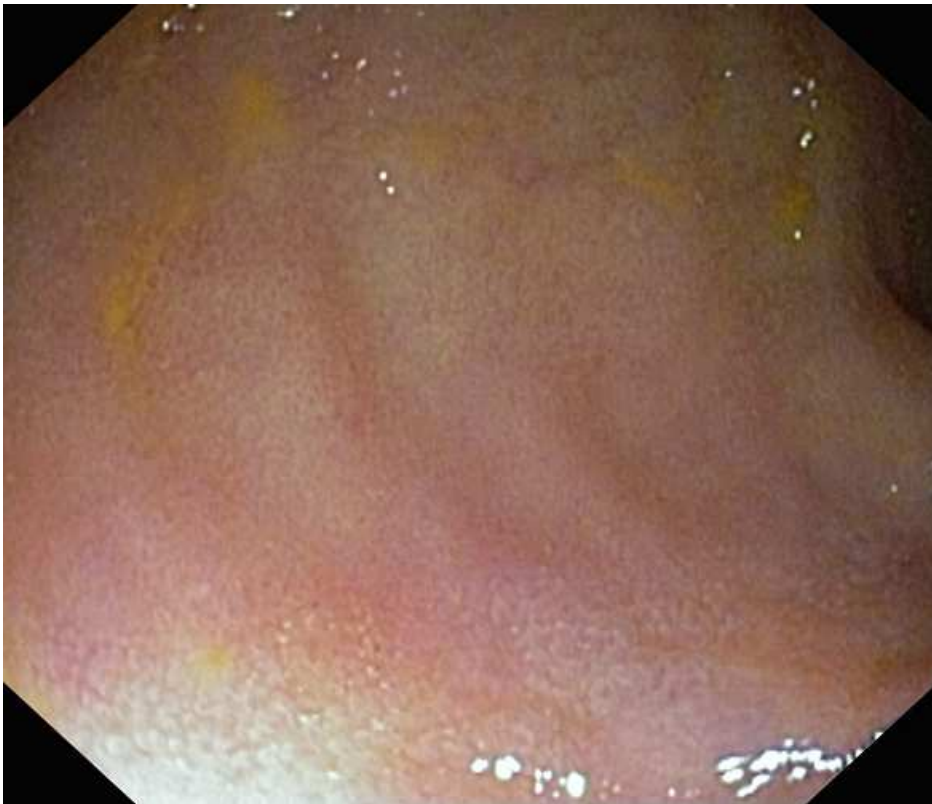
ANCA, AGCA, ASCA IgG negat.

AEmA IgA, tTG IgA, AGA deamin. IgG negat.



TI

colon



Histológia

- Vo vzorkách TI a HČ je vo všetkých vzorkách obraz výrazného chronického parciálne krypt-deštruktívneho výrazne aktívneho zápalu s eróziami a ulceráciami sliznice, bez zjavnej bazálnej plazmocytózy s parciálnou poruchou architektiky krýpt, s kryptitídou a fokálne aj kryptovými mikroabscesmi, **nie charakteru chronického zápalu v zmysle IBD, ale skôr podľa literárnych údajov a pri známej anamnéze imunodeficitného stavu, ako zmeny kolonickej sliznice asociované s imunodeficitným stavom.**

MR enterografia 03/2016

- Rozsiahla splenomegália (190mm).
- Pripúšťame **hraničnú šírku steny colon v oblasti coeka a colon descendens.**
- T.č. bez presvedčivého dôkazu akútnych zápalových zmien tenkého a hrubého čreva. Bez dôkazu fistulácii a medziklučkových abscesov.

GFS

- H. Pylori infekcia: 2 línie eradikačnej liečby netoleroval (afty DÚ, bolesti brucha, hnačka, zimnica) – AMOXI, CIPRO, DOXY
- 08/2016 – levofloxacin + DOXY + rifaximin – 10/2016 H.P. negat.
- 03/2016 polypektomia 10mm hyperplastického polypu antra
- 05/2014 – 01/2016 - MARSH 0
- 03/2017 – MARSH IIIA ? – imunohistochemicky (CD138) plazmocyty neprítomné – CVID asociované zmeny

- Pentasa 4 gr/d – pacient vysadil pre kožnú vyrážku (12/2015)
 - Pantoprazol, Itoprid pre GERD
 - Nutričná podpora p.o. prechodne
 - SUBCUVIA (normálny ľudský imunoglobulín), substitúcia Fe, vit. B12, ac. folicum
-
- Bolesti brucha sporadicky, riedka stolica až hnačka 1-3x denne
 - 09/2017 F-kalpro 929,54 ug/g